

## 实训三 皮肤、淋巴结评估

### 【实训目的】

掌握皮肤、淋巴结的检查顺序、方法及临床意义。

### 【实训准备】

- (1) 教师准备:教学环境准备,选择合适的示教对象。
- (2) 学生准备:穿护士服,戴护士帽;分组学习,每组 3~5 人;预习皮肤、淋巴结评估的相关知识点;做好角色扮演准备(护士与被评估者)。
- (3) 物品准备:火柴、笔、纸、多媒体教学视听资料等。

### 【实训内容】

检查前准备:物品准备齐全,推检查车到检查室,当着被评估者的面洗手,向被评估者解释检查的目的和要求,解除被评估者的紧张情绪(备物、洗手、解释)。

#### 一、皮肤评估

皮肤评估包括对皮肤黏膜颜色、湿度、弹性,有无皮疹、蜘蛛痣及肝掌,有无水肿的评估。

##### 1. 皮肤颜色、完整性评估

观察被评估者皮肤的颜色(图 1-3-1),以及有无皮疹、皮下出血。

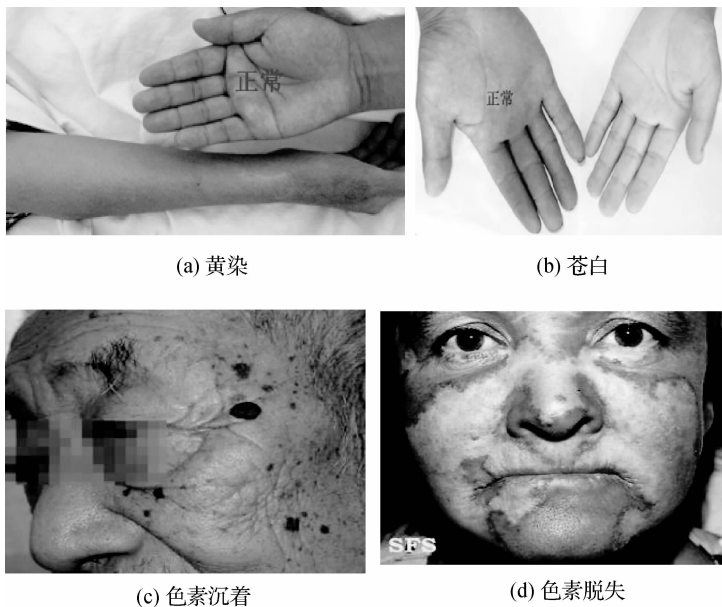


图 1-3-1 皮肤颜色

## 2. 皮肤温度与湿度评估

触诊被评估者皮肤的温度与湿度。

## 3. 有无水肿

评估者用手指按压被评估者胫骨前内侧或骶尾部皮肤 3~5 s, 去除压力后观察按压部位的组织有无凹陷。

## 4. 皮肤弹性评估

评估者用示指和拇指将被评估者手背或上臂内侧皮肤捏起, 1~2 s 后松开, 观察皮肤皱褶平复的速度(图 1-3-2)。正常人于松手后皱褶立即平复。

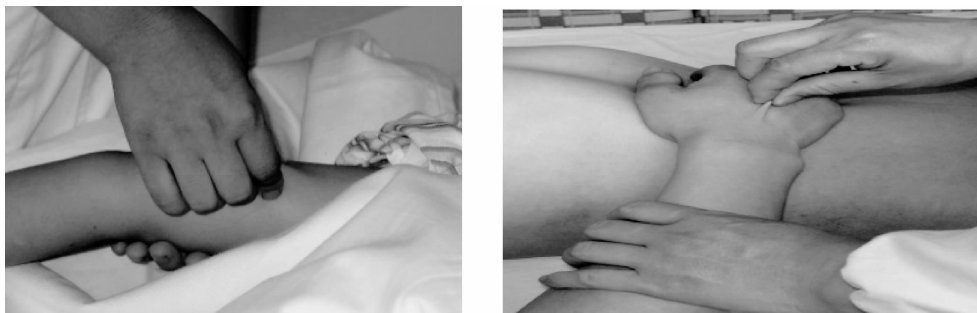

图 1-3-2 皮肤弹性检查

## 5. 有无皮下出血

注意出血点(瘀点)、紫癜、瘀斑、血肿的鉴别, 如图 1-3-3 所示。

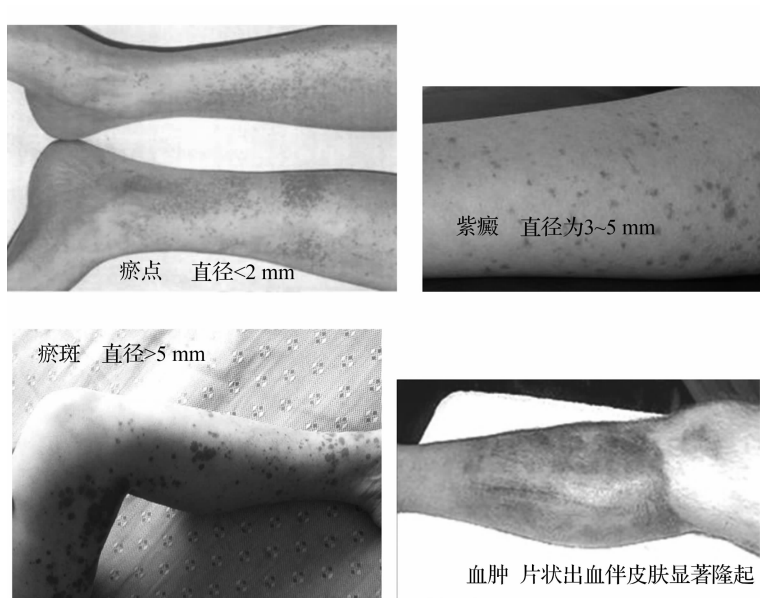


图 1-3-3 皮下出血鉴别

## 6. 有无蜘蛛痣

用火柴或指尖压迫蜘蛛痣的中心可见其辐射小血管网消失,去除压力后又出现,如图 1-3-4 所示。

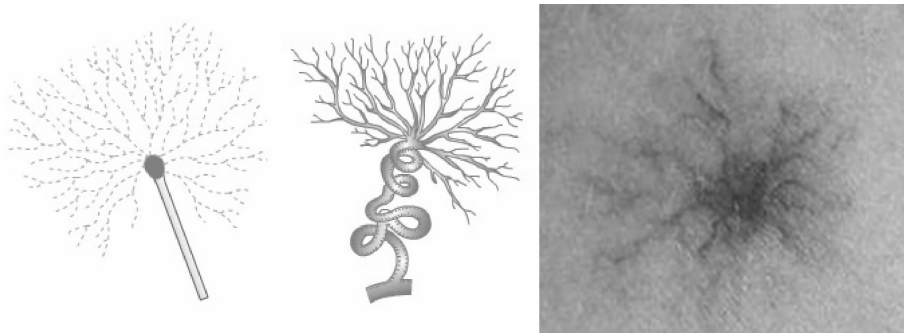


图 1-3-4 蜘蛛痣

## 二、淋巴结评估

触诊耳前、耳后、颌下、颏下、颈部、锁骨上、腋窝、滑车上、腹股沟、腠窝的淋巴结,如有肿大应描述部位、大小、数目、质地、有无压痛及活动度等,同时还应寻找引起淋巴结肿大的原发病灶。

### 1. 头面部淋巴结评估

评估者一手固定被评估者头部,并使其向触诊处倾斜,另一手示、中、环三指并拢,指腹平贴于检查部位,由浅入深滑动触诊颌下淋巴结。

### 2. 颈部淋巴结评估

嘱被评估者头部偏向检查侧,使皮肤或肌肉松弛,便于触诊。评估者左手触诊右侧淋巴结,右手触诊左侧淋巴结。

### 3. 锁骨上淋巴结评估

嘱被评估者取坐位或卧位,头部稍向前屈,评估者用双手进行触诊,左手触诊右侧淋巴结,右手触诊左侧淋巴结。

### 4. 腋窝淋巴结评估

评估者用左手托住被评估者左前臂并稍外展,右手指尖依次滑动触诊腋窝顶部,然后依次触诊腋窝内、前、后壁(图 1-3-5),再翻掌向外使被评估者外展的上臂下垂,触诊腋窝外侧壁。左手触诊右侧,右手触诊左侧。

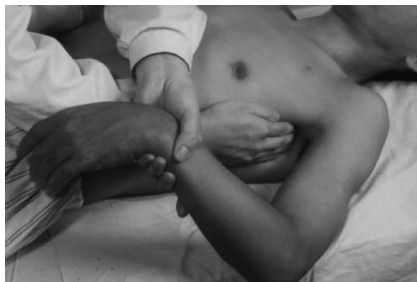

图 1-3-5 腋窝淋巴结触诊

### 5. 滑车上淋巴结评估

评估者用左手托住被评估者左前臂并稍外展,右手置于滑车上淋巴结(位于上臂内侧,内上髁上方 3~4 cm 处,肱二头肌与肱三头肌之间的间沟内)处由浅入深进行触诊,如图 1-3-6 所示。

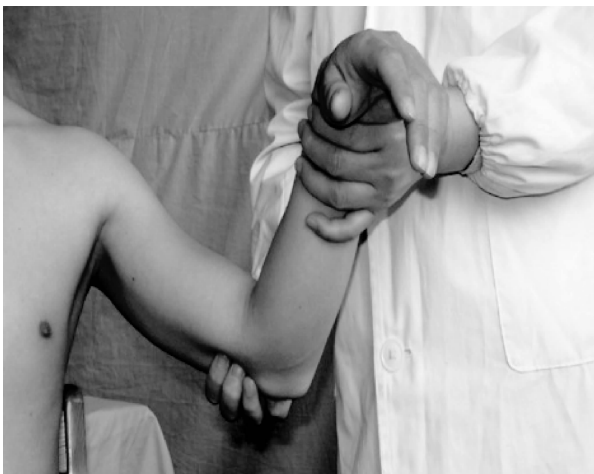

图 1-3-6 滑车上淋巴结触诊

## 6. 腹股沟淋巴结评估

腹股沟淋巴结评估一般使用滑行触诊法,包括水平组(上群)和垂直组(下群)的评估,水平组沿着腹股沟韧带,垂直组沿着大隐静脉。评估者将示指及中指并拢,在被评估者腹股沟处上、下、左、右触摸。

### 【实训方法】

- (1) 学生通过课件或多媒体观看皮肤、浅表淋巴结的体格检查,做好实训前预习。
- (2) 教师先对相关知识进行讲解,然后选 1 名学生作为被评估者进行皮肤和淋巴结的示范性检查,并指出皮肤和淋巴结检查的要点和操作技巧。
- (3) 学生分组,4 名学生为一小组,按要求进行相互检查,教师巡回查看,随时纠正学生在检查过程中出现的各种错误。
- (4) 教师抽 1 组学生进行皮肤和淋巴结检查,要求边检查边报告结果,其他学生评议其检查顺序及方法是否正确、内容有无遗漏。

### 【注意事项】

- (1) 评估时光线应适宜,环境应舒适、温暖。
- (2) 评估者手要温暖,动作要轻柔,态度要和蔼。

## 实训四 头、颈部评估

### 【实训目的】

- (1) 掌握瞳孔、咽及扁桃体的评估方法。

- (2) 熟悉颈静脉、甲状腺、气管的评估方法。
- (3) 能按顺序正确进行头、面部器官及颈部的评估。

### 【实训准备】

- (1) 教师准备:教学环境准备,选择合适的示教对象。
- (2) 学生准备:穿护士服,戴护士帽;做好角色扮演准备(护士或被评估者);预习头、颈部评估的相关知识点。
- (3) 物品准备:手电筒、视力表、色觉表、音叉、检耳镜、压舌板、棉签、软尺、多媒体教学视听资料等。

### 【实训内容】

#### 一、头部评估

头部检查内容及顺序:头发—头皮—头颅—眼—耳—鼻—口。

##### 1. 头发评估

观察被评估者头发的色泽、分布、密度及脱发情况。

##### 2. 头皮评估

按顺序拨开头发观察头皮。

##### 3. 头颅评估

测量头围(一般用于儿童):以软尺自眉间绕到颅后通过枕骨粗隆,再从对侧绕回到眉间(图 1-4-1),记录数值。正常成人的头围约为 53 cm,新生儿约为 34 cm。儿童方颅如图 1-4-2 所示。

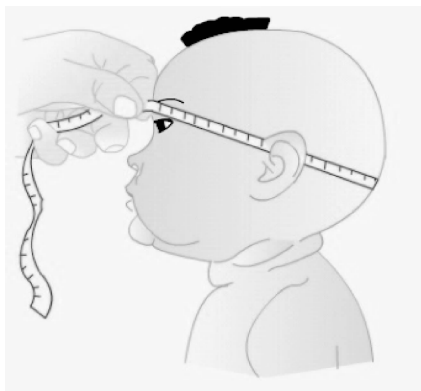


图 1-4-1 测量头围

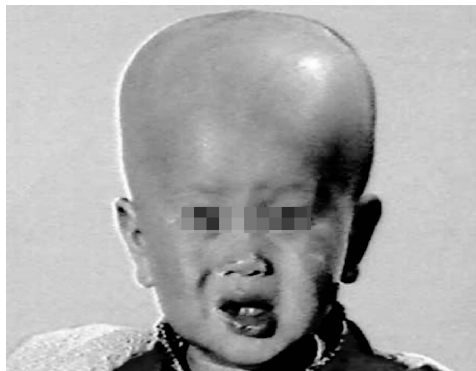

图 1-4-2 方颅

##### 4. 眼睛评估

(1) 眉、眼睑、眼球评估。观察眉毛分布及有无脱落;眼睑有无内翻、水肿(图 1-4-3)、苍白、充血、下垂(图 1-4-4),有无闭合障碍;有无眼球突出或凹陷。

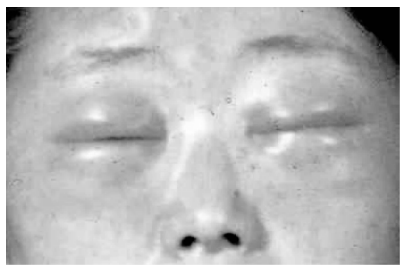

图 1-4-3 眼睑水肿

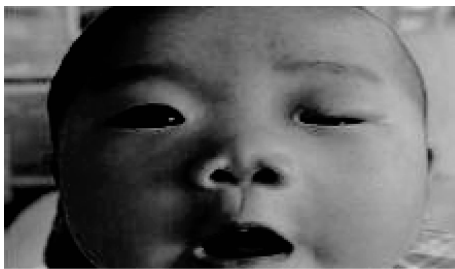

图 1-4-4 上睑下垂

### (2) 睑结膜、巩膜评估。

① 下睑结膜、球结膜和巩膜:检查下睑结膜、球结膜和巩膜时,评估者将双手拇指置于被评估者下睑中部,嘱被评估者向上看,同时向下按压下睑边缘,暴露下睑结膜、穹隆结膜、球结膜和巩膜,注意观察结膜和巩膜的颜色。

② 上睑结膜、球结膜和巩膜:检查上睑结膜、球结膜和巩膜时,需翻转眼睑,其要领为嘱被评估者向下看,评估者用示指和拇指捏住被评估者上睑中部的边缘,轻轻向前下方牵拉,同时用示指向下压迫睑板上缘,与拇指配合将睑缘向上捻转即可将眼睑翻开。将眼睑翻开后,观察结膜和巩膜的颜色。

### (3) 瞳孔评估。观察瞳孔的大小、形状、对光反射、调节反射和集合反射。

① 对光反射。先检查左侧瞳孔:嘱被评估者双眼平视前方,评估者持手电筒,聚光,手电光由外向内移动,直接照射瞳孔,瞳孔缩小,称为直接对光反射(图 1-4-5);评估者用手在被评估者鼻根部隔开双眼,用手电光直接照射左侧瞳孔并观察右侧瞳孔,右侧瞳孔缩小,称间接对光反射(图 1-4-6)。同法检查右侧。



图 1-4-5 直接对光反射评估



图 1-4-6 间接对光反射评估

② 调节反射和集合反射。嘱被评估者注视 1 m 以外评估者的示指,然后评估者将示指逐渐向眼球方向移动至距眼球 5~10 cm 处,观察两侧眼球和瞳孔变化。正常人瞳孔会立即缩小,称调节反射,同时双侧眼球会出现内聚现象,称集合反射。

### (4) 眼球评估。观察眼球有无突出或下陷,检查眼球运动。

嘱被评估者取坐位,评估者位于其对面(被评估者如为卧位,评估者位于其右侧)。评估者告知被评估者头部保持不动,一般先检查左眼,再检查右眼。评估者伸右臂,竖示指,距被评估者眼前 30~40 cm,嘱其注视。评估者手指按以下顺序移动:水平向左→左上→左下→水平向右→右上→右下共六个方向,嘱被评估者眼球随评估者手指的移动而同步移动。检查每个方向时,都要从中位开始(两眼平视前方),而且不能将各方向连起来画圆圈。检查时注意被评估者眼球转动的幅度、灵活性,两眼是否同步,有无眼球震颤,有无斜视、复视等。

### 5. 耳评估

检查耳郭、外耳道、乳突。

评估者用手将被评估者耳郭向后上牵拉,观察耳郭有无畸形、结节、红肿及牵拉痛,外耳道有无溢液,乳突皮肤有无红肿及压痛。进行听力测试。

### 6. 鼻评估

(1) 鼻外形评估。视诊鼻部皮肤及周围组织的颜色,鼻有无畸形。

(2) 鼻道通气状况评估。评估者用手指压闭被评估者一侧鼻翼,嘱被评估者吸气,判断鼻道通气状况;同法检查另一侧。

(3) 鼻前庭评估。评估者用左手拇指将被评估者鼻尖轻轻上推,用手电筒先后照射左、右鼻前庭,观察鼻黏膜有无充血、肿胀,鼻腔有无出血或异常分泌物。

(4) 鼻窦(图 1-4-7)评估。鼻窦检查顺序为额窦、筛窦、上颌窦。

① 额窦。评估者双手置于被评估者两侧颞部,双手拇指分别置于左、右眼眶上缘内侧,用力向后、向上按压,观察并询问被评估者有无疼痛感。

② 筛窦。评估者双手置于被评估者颈部耳郭部,双手拇指分别置于鼻根部与眼内眦之间,向内后方按压。

③ 上颌窦。评估者双手置于被评估者两侧耳后,双手拇指分别置于左、右颧部并向后按压。

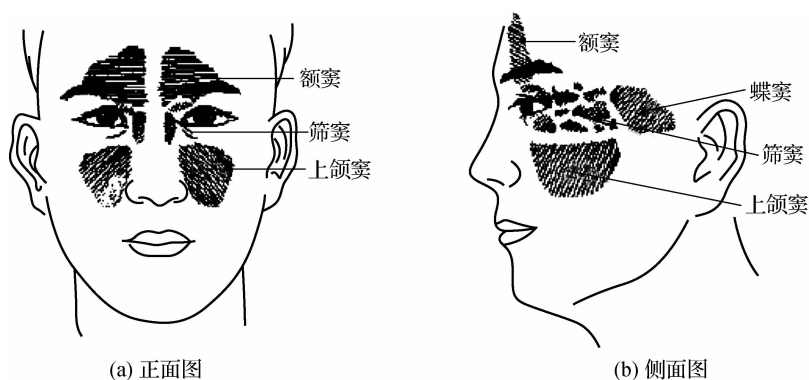


图 1-4-7 鼻窦

### 7. 口评估

(1) 口唇评估。视诊被评估者口唇颜色,有无疱疹、口角糜烂、口角歪斜。

(2) 口腔黏膜评估。取手电筒和消毒压舌板,观察被评估者口腔黏膜有无出血点、瘀斑

血疱、溃疡。注意腮腺开口情况(上颌第二磨牙对应的颊黏膜上),有无红肿或分泌物。

(3) 牙齿评估。如发现被评估者有龋齿、缺齿或义齿,应按正确格式标明所在部位。

(4) 牙龈评估。观察被评估者牙龈的颜色;用压舌板轻轻压迫牙龈,观察有无红肿、出血、溢脓。

(5) 舌评估。嘱被评估者伸舌,观察舌体、舌苔和伸舌运动。

(6) 咽部及扁桃体评估。嘱被评估者张大口并发“啊”音,评估者手持压舌板在舌前 2/3 与舌后 1/3 交界处将舌迅速下压,借助手电光观察硬腭、软腭弓、腭垂、扁桃体和咽后壁,如扁桃体肿大则应注意分度。扁桃体肿大分为三度:扁桃体不超过咽腭弓为 I 度肿大,超过咽腭弓但未达到咽后壁中线为 II 度肿大,处于或超过咽后壁中线为 III 度肿大,如图 1-4-8 所示。

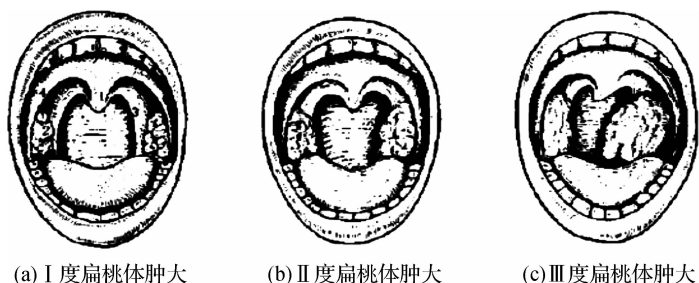


图 1-4-8 扁桃体肿大分度

(7) 腮腺评估。腮腺位于耳屏、下颌角、颧骨组成的三角形区域内,如图 1-4-9 所示。正常腮腺体薄而软,触诊时摸不出腺体轮廓。腮腺导管位于颧骨下 1.5 cm 处,横过嚼肌表面,开口相当于上颌第二磨牙对面的颊黏膜上,如图 1-4-10 所示。评估时注意腮腺导管口有无红肿及分泌物,观察腮腺有无肿大及分泌物。




图 1-4-9 腮腺的位置

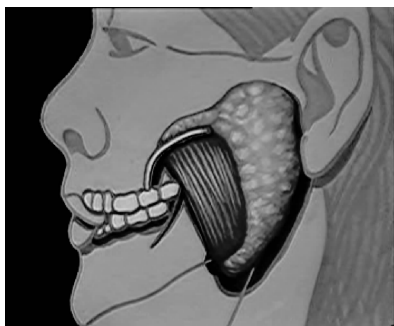

图 1-4-10 腮腺导管的位置

## 二、颈部评估

### 1. 颈项强直与运动评估

嘱被评估者去枕仰卧,评估者一手置于被评估者后颈部轻轻抬高其头部并屈颈向左右转动,观察并感觉有无颈项强直及运动障碍。



## 2. 颈部血管评估

嘱被评估者取立位或坐位,视诊其颈静脉,如可见到颈静脉,称为颈静脉怒张;嘱被评估者平卧,头枕低枕,使头颈与床面成 $30^{\circ}\sim 45^{\circ}$ ,观察颈静脉,如见到颈静脉充盈超过锁骨上缘至下颌角距离的下 $2/3$ ,称为颈静脉怒张,如图1-4-11所示。

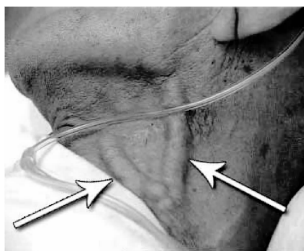


图 1-4-11 颈静脉怒张

## 3. 甲状腺评估

嘱被评估者取坐位或仰卧位,评估者先用拇指以滑动触诊法检查被评估者甲状腺颊部,再检查甲状腺两侧叶。甲状腺评估有前面触诊法和后面触诊法两种方法。

(1) 前面触诊法(图1-4-12)。评估者站在被评估者前面,检查左侧甲状腺时,右手拇指施压于左侧甲状软骨,将环状软骨及气管轻推向对侧,左手示、中、环三指在对侧胸锁乳突肌后缘向前推挤甲状腺侧叶,以右手拇指滑动触摸,了解甲状腺情况。检查中应让被评估者配合吞咽。用相同方法检查另一侧甲状腺。

(2) 后面触诊法(图1-4-13)。评估者站在被评估者身后,双手拇指置于被评估者颈部。评估右侧甲状腺时,评估者用左手示指及中指施压于一侧甲状软骨,将气管轻推至右侧,右手拇指在右侧胸锁乳突肌后缘向前推甲状腺,右手示、中、环三指触摸甲状腺,配合被评估者的吞咽动作反复触摸,比较甲状腺的大小、形状、质地、表面光滑度等。用相同方法检查另一侧甲状腺。

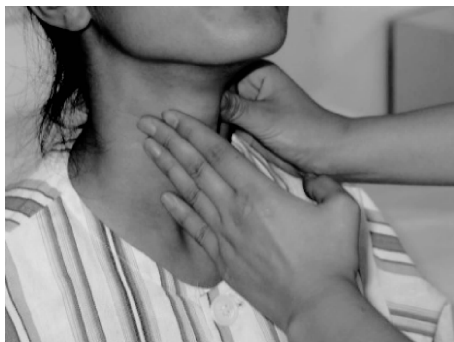

图 1-4-12 甲状腺前面触诊

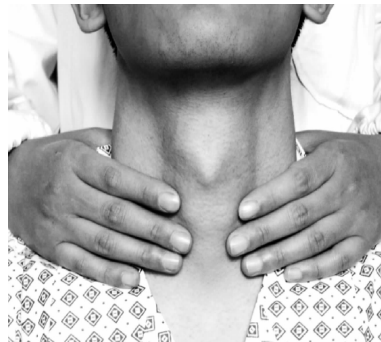

图 1-4-13 甲状腺后面触诊

## 4. 气管评估

嘱被评估者取坐位或仰卧位,评估者将右手示指、环指分别置于被评估者两侧胸锁关节上,将中指置于其气管上,观察中指是否在示指和环指中间,如图1-4-14所示。

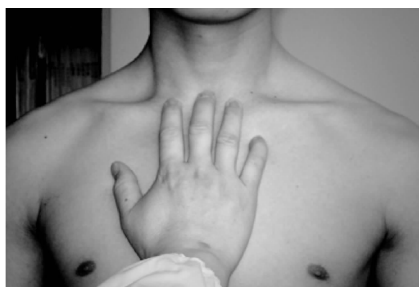


图 1-4-14 气管检查

### 【实训方法】

- (1) 学生通过课件或多媒体观看头、颈部的体格检查,做好实训前预习。
- (2) 教师先对相关知识进行讲解,然后选 1 名学生作为被评估者进行示范性检查,并指出头、颈部的评估要点和操作技巧。
- (3) 学生分组,4 名学生为一小组,按要求进行相互检查,教师巡回查看,随时纠正学生在检查过程中出现的各种错误。
- (4) 教师抽 1 组学生进行头、颈部的检查,要求边检查边报告结果,其他学生评议其检查顺序及方法是否正确、内容有无遗漏。

### 【注意事项】

- (1) 光线应适宜,环境应舒适、温暖。
- (2) 评估时动作要轻柔,用力要适度;评估咽部时,压舌板的放置位置要正确,时间要尽量短,以减少被评估者的不适。

## 实训五 胸部评估

### 【实训目的】

- (1) 掌握胸部的体表标志、体表划线和分区。
- (2) 掌握胸部视诊、听诊和叩诊的方法,辨别各种正常胸部叩诊音。
- (3) 掌握三种呼吸音的特点及正常肺泡呼吸音的分布。
- (4) 能运用所学知识对胸部进行评估。

### 【实训准备】

- (1) 教师准备:教学环境准备,选择合适的示教对象。
- (2) 学生准备:穿护士服,戴护士帽;做好角色扮演准备(护士或被评估者);预习胸部评估的相关知识点。
- (3) 物品准备:听诊器、软尺、笔、多媒体视听资料等。

【实训内容】

一、胸部的体表标志

1. 骨骼标志

胸部骨骼标志如图 1-5-1 所示。

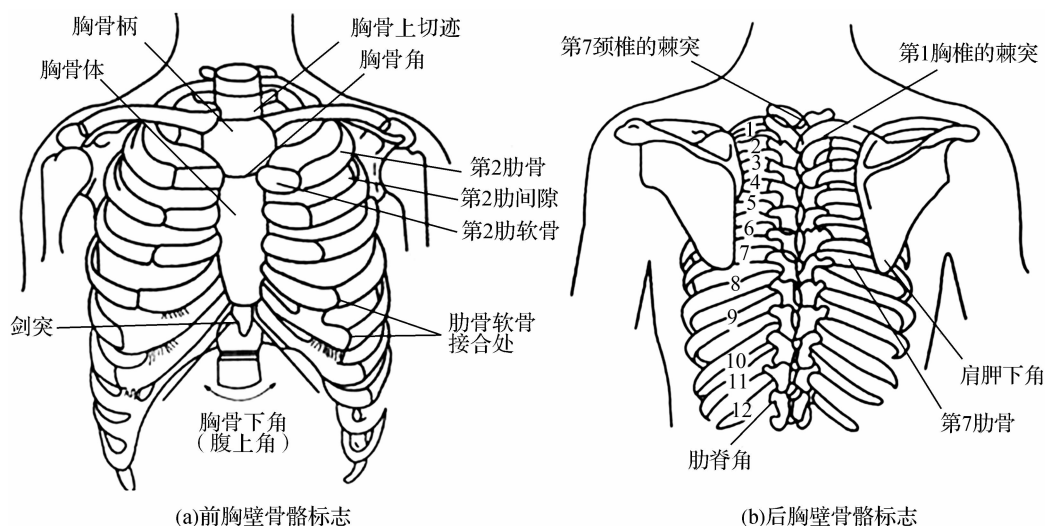


图 1-5-1 胸部骨骼标志

2. 体表划线与分区

体表划线包括前正中线、锁骨中线、胸骨线、胸骨旁线、腋前线、腋中线、腋后线、肩胛线和后正中线(脊柱中线),体表分区包括肩胛压、肩胛上区、肩胛间区和肩胛下区,如图 1-5-2 所示。

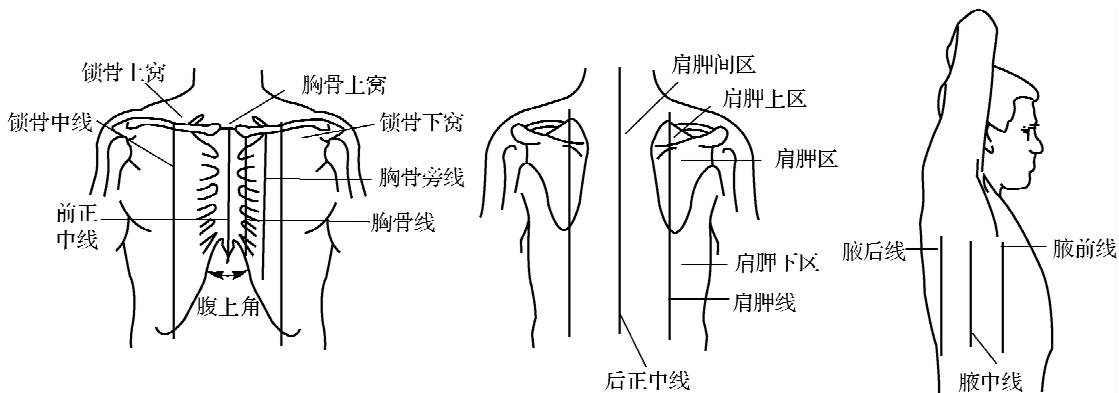


图 1-5-2 胸部体表划线与分区

### 3. 自然凹陷

自然凹陷包括腋窝、胸骨上窝、锁骨上窝、锁骨下窝。胸部自然凹陷如图 1-5-3 所示。

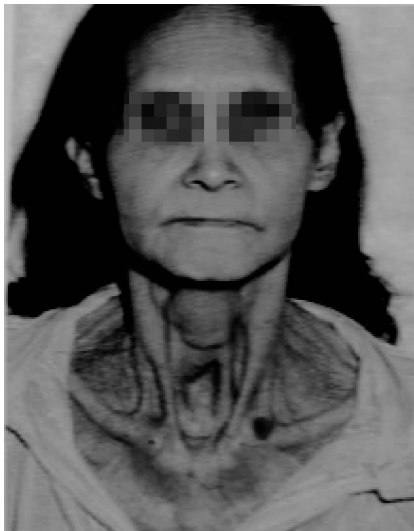

图 1-5-3 胸部自然凹陷

## 二、乳房评估

### 1. 视诊

观察乳房对称性,皮肤有无发红、溃疡、色素沉着和瘢痕,有无橘皮样改变等;观察乳头的位置、大小,两侧是否对称,有无内陷,有无分泌物;男性有无乳房增大。

### 2. 触诊

乳房触诊包括对乳房、乳晕和乳头三部分的触诊检查。

(1) 乳房触诊。

① 先健侧后患侧。

② 均从外上象限开始检查。

③ 左侧乳房按顺时针、右侧乳房按逆时针顺序进行检查。

④ 采用滑行触诊法:评估者的手指和手掌平置在被评估者乳房上,用指腹轻轻施加压力滑动触诊,一般以能触及肋骨但不引起疼痛为度。触诊时注意乳房有无红、肿、热、痛和包块,以及包块的部位、数量、大小、外形、硬度、活动度、有无压痛等。

(2) 乳晕触诊。用拇指和示指按压乳晕,观察有无硬结。

(3) 乳头触诊。用拇指和示指挤压乳头,观察有无分泌物。

## 三、胸廓与胸壁评估

### 1. 胸廓外形评估

观察被评估者胸廓两侧是否对称,是否有鸡胸或漏斗胸(图 1-5-4);观察并比较胸廓的前后径(从被评估者的侧面观察)和左右径,正常成人前后径:左右径为 1:1.5,如果前后径:左右径小于 1:2,则为扁平胸(图 1-5-5);如果前后径等于左右径,则为桶状胸(图 1-5-6)。

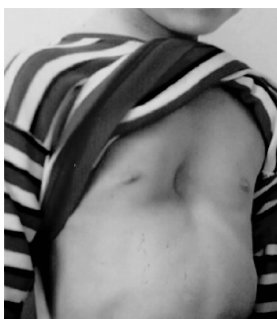

图 1-5-4 漏斗胸



图 1-5-5 扁平胸

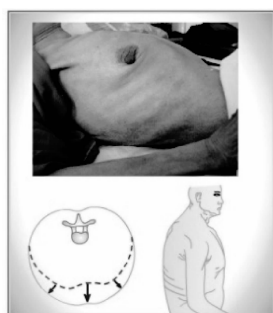


图 1-5-6 桶状胸

## 2. 胸壁静脉评估

正常人的胸壁无明显静脉可见。当上腔静脉或下腔静脉血流受阻建立侧支循环时,胸壁静脉充盈或曲张。

## 四、肺与胸膜评估

### 1. 视诊

肺与胸膜视诊的主要内容为呼吸运动。

评估者站在被评估者右侧,观察被评估者呼吸运动的类型、呼吸频率、呼吸深度、呼吸节律、两侧胸廓呼吸运动是否对称。

### 2. 触诊

(1) 胸廓扩张度。胸廓扩张度即呼吸时的胸廓动度,一般呼吸时胸廓前下部动度较大。

在检查前胸廓扩张度时,评估者双手平置于被评估者前侧胸廓下部对称部位,双手拇指分别沿两侧肋缘指向剑突,两拇指间距为 2 cm,其余手指伸展置于两侧,嘱被评估者深呼吸,两手随之移动,观察两手拇指分开的距离和动度是否相等,如图 1-5-7 所示。检查后胸廓扩张度时,评估者两手平置于被评估者背部,手掌腕关节置于第 10 肋骨,拇指与后正中线平行,嘱被评估者深呼吸,观察两手拇指分开的距离和动度是否相等。

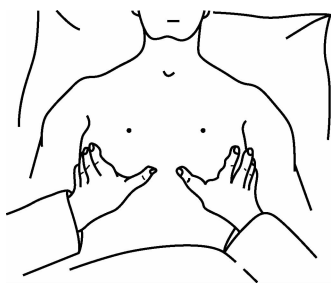

图 1-5-7 前胸廓扩张度检查

(2) 语音震颤。评估者将双手手掌或双手手掌的尺侧缘轻放于被评估者两侧胸壁的对侧部位(图 1-5-8),然后嘱被评估者用同等的强度重复发“一”的长音,并双手交换部位,以排除两手感觉的误差。此时,评估者的双手手掌可感到细微的震动。评估者应自上而下、由内

向外、先前胸再背部进行左右对比,注意有无双侧、单侧、局部语音震颤增强或减弱。

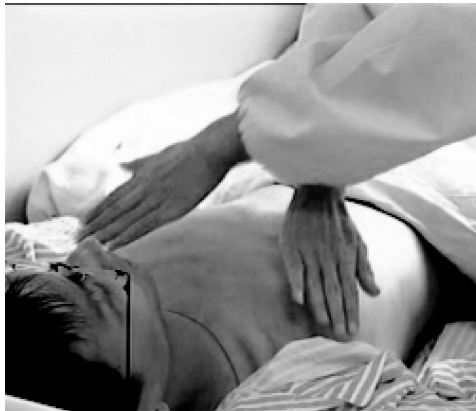

图 1-5-8 语音震颤检查

### 3. 叩诊

(1) 正常胸部叩诊音。首先分辨正常胸部清音、浊音、实音和鼓音四种叩诊音及其分布。

(2) 肺部叩诊。正常人肺部叩诊呈清音。检查前胸壁时嘱被评估者胸部稍向前挺,检查侧胸壁时双臂抱头;检查背部时头稍低,上半身略向前倾,双手交叉抱肩,尽可能使肩胛骨移向外侧。

(3) 胸部叩诊方法。胸部叩诊方法包括直接叩诊法和间接叩诊法。

① 直接叩诊法。检查前胸壁时,评估者用右手手掌面于被评估者第 2、4、6 肋间水平直接拍击被检查部位,先左后右、自上而下、由外向内,直至肋弓下缘;检查后胸壁时,评估者用右手手掌面直接拍击被评估者双侧肩胛间区和肩胛下区。

② 间接叩诊法。沿被评估者右锁骨中线,自第 2 肋间开始直至脐部,分别可以叩出清音、浊音、实音和鼓音。

a. 评估者用左手中指末梢两指节作为板指,与肋骨平行紧贴于被叩部位,其他手指微微抬起,右手手指自然弯曲,用右手中指指端叩击板指,叩击方向与叩击部位与体表垂直,用腕关节和掌指关节做弹跳式短促叩击,肘、肩关节不参与运动。

b. 叩诊应有适当的节奏,不可过快,每一部位每次叩诊只需连续叩击 2 次,最多不超过 3 次。

c. 每次叩击后,右手中指应迅速抬起离开板指。

d. 叩诊力度应均匀适中,以便于对比。

e. 叩诊应从容进行,不能过急或过缓,应仔细分辨音响变化,同时应注意叩诊时板指下产生的震动感觉的差异。

f. 叩诊时注意左右、上下、内外比较。

g. 前胸壁叩诊自第 2 肋间隙开始,自上而下,由外向内,逐一肋间叩击。

h. 侧胸壁叩诊自腋窝开始直至肋弓下缘。

i. 背部叩诊叩击肩胛间区时左手板指与肋骨垂直,叩击肩胛下区时板指与肋骨平行,自

上而下,由外向内,逐一肋间叩击至肺底活动范围被确定为止。

### 4. 听诊

(1) 正常呼吸音。一般来说,评估者可听到三种正常呼吸音,即支气管呼吸音、肺泡呼吸音和支气管肺泡呼吸音。

嘱被评估者取坐位或卧位,微张口均匀呼吸,必要时做深呼吸或咳嗽。听诊一般由肺尖开始,自上而下,从前胸至侧胸再到背部,每一位置至少听诊1~2个呼吸周期,注意左右对比,分辨三种正常呼吸音的特点与分布。

① 支气管呼吸音。支气管呼吸音在喉部,胸骨上窝,背部第6、7颈椎及第1、2胸椎附近可听到,类似将舌抬高后呼气时所发出的“哈”音,响亮、音调高,吸与呼的时间比为1:3。

② 肺泡呼吸音。大部分正常人肺部都可听到肺泡呼吸音。肺泡呼吸音类似上齿咬下唇吸气时发出的“夫”音,音调高,音响较强,吸与呼的时间比为3:1。

③ 支气管肺泡呼吸音。在胸骨两侧第1、2肋间,肩胛间区第3、4胸椎水平及肺间前后可听到支气管肺泡呼吸音。它兼有支气管呼吸音与肺泡呼吸音的特点。支气管肺泡呼吸音吸气音的性质与肺泡呼吸音相似,但音调较高、音响较强;呼气音的性质与支气管呼吸音相似,但音调较低、音响较弱、时间较短,吸与呼时间比为1:1。

注意肺部有无干、湿啰音。

(2) 语音共振。嘱被评估者重复发“一”的长音,评估者用听诊器听取语音,先前胸,后侧胸,再背部。比较左右、上下、内外语音的变化。

### 【实训方法】

(1) 学生通过课件或多媒体观看胸部的体格检查,做好实训前预习。

(2) 教师先对相关知识进行讲解,然后选1名学生作为被评估者进行示范性检查,并指出胸部检查的要点和操作技巧。

(3) 学生分组,4名学生为一小组,按要求进行相互检查,并在电子标准化患者身上进行系统听诊练习。教师巡回查看,随时纠正学生在检查过程中出现的各种错误。

(4) 教师抽1组学生进行胸部检查,要求边检查边报告结果,其他学生评议其检查顺序及方法是否正确、内容有无遗漏。

### 【注意事项】

(1) 要树立以人为本的理念,关心爱护被评估者。

(2) 评估者双手要温暖,动作要轻柔;保持环境安静、温暖、舒适。

(3) 被评估者要认真扮演好自己的角色,做好评估配合。

(4) 评估时注意语言、行为规范,举止得体,充分体现当代护士应有的精神风貌和端庄仪表。